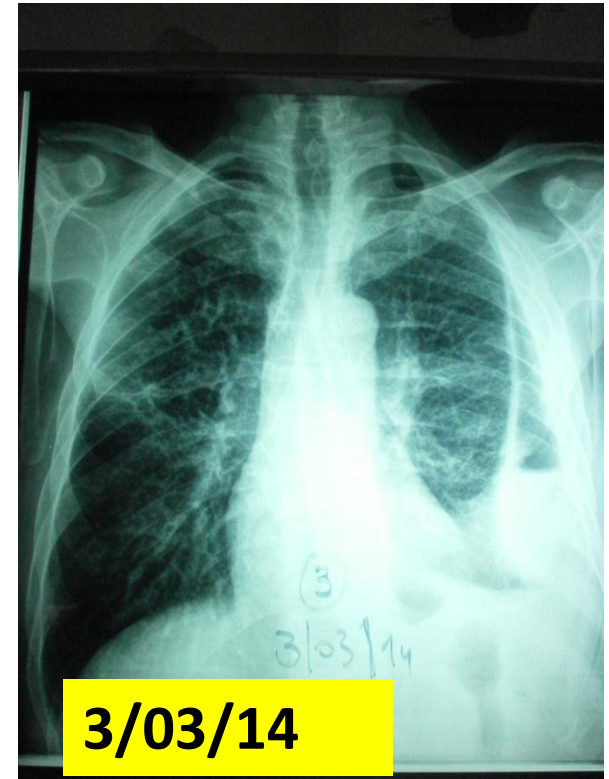
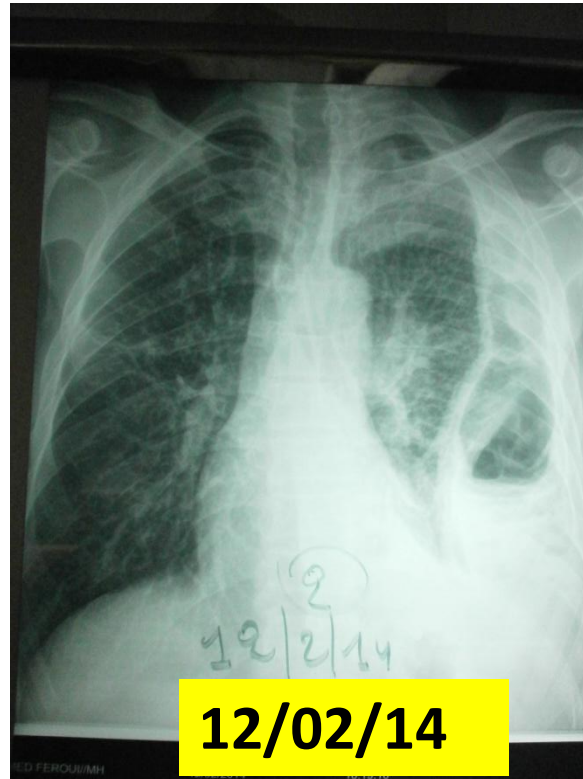
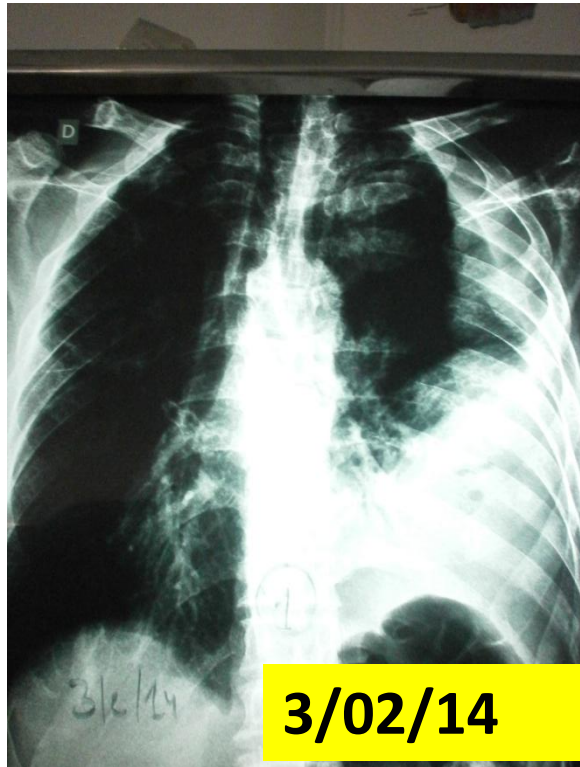


MOHAMED F. 55 ANS

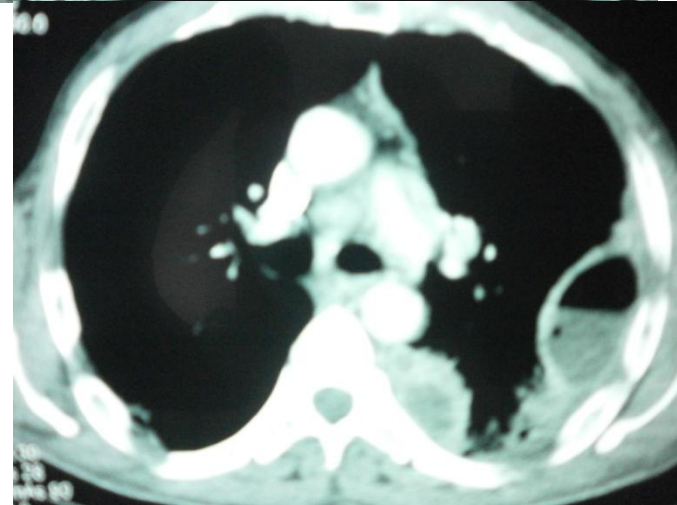
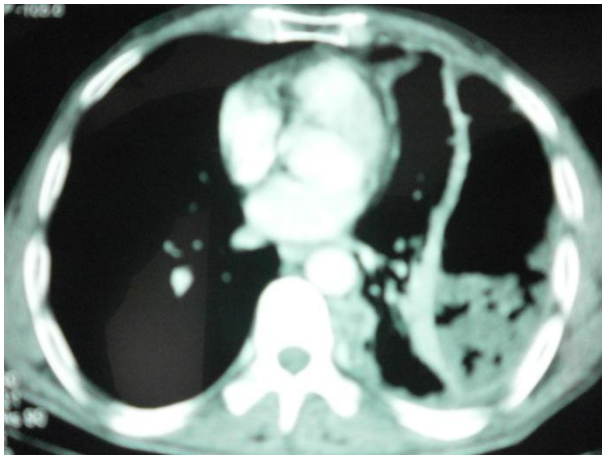
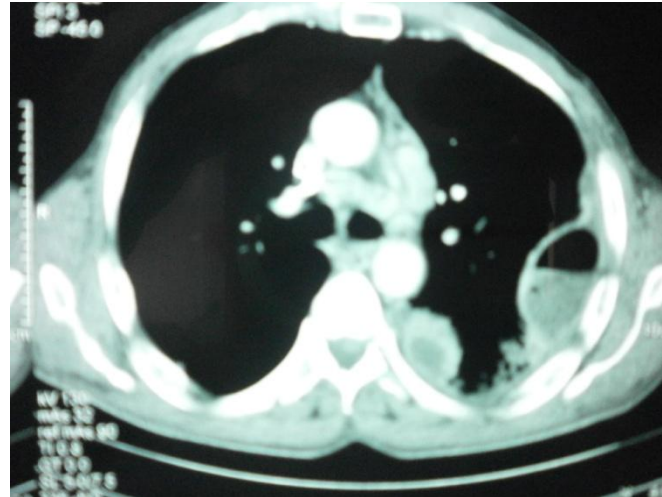
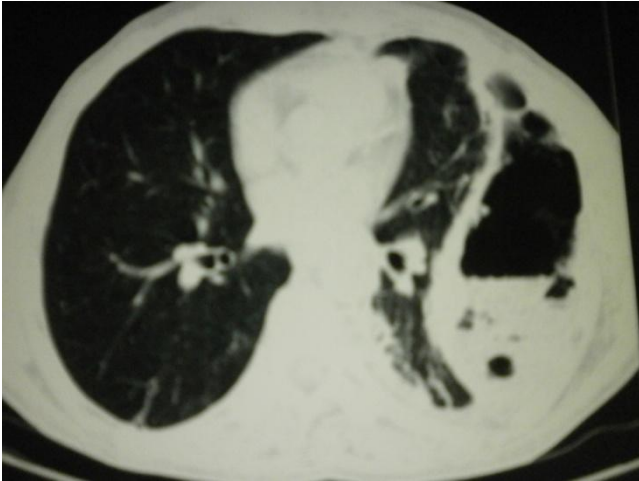
DOULEUR EPAULE GAUCHE SANS FIEVRE DEPUIS 10 JOURS



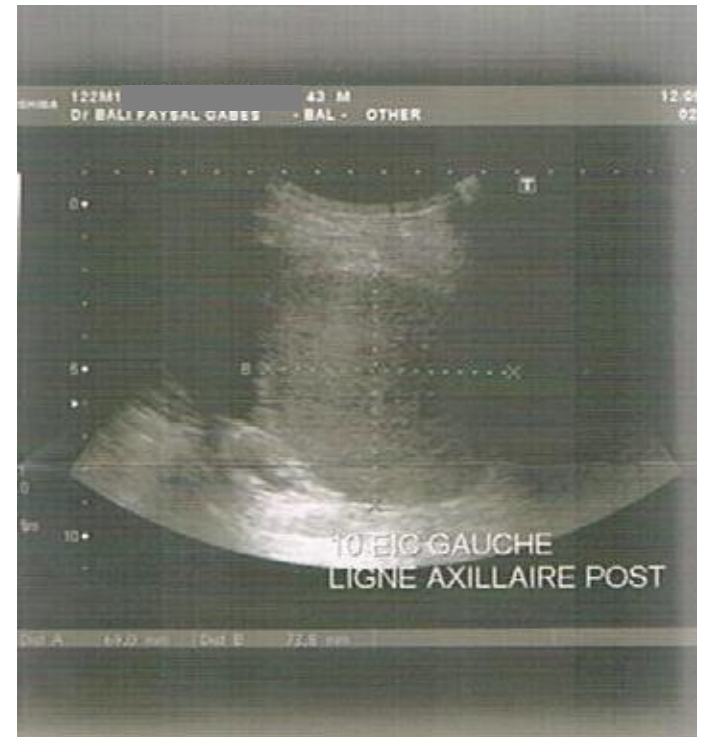
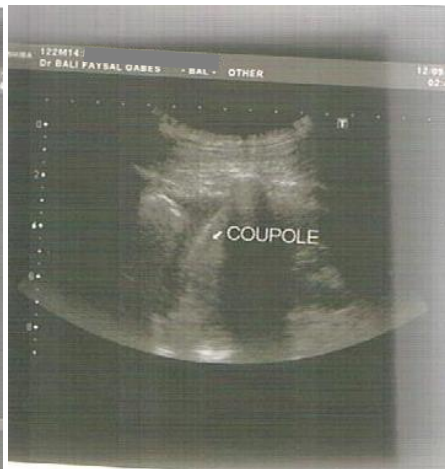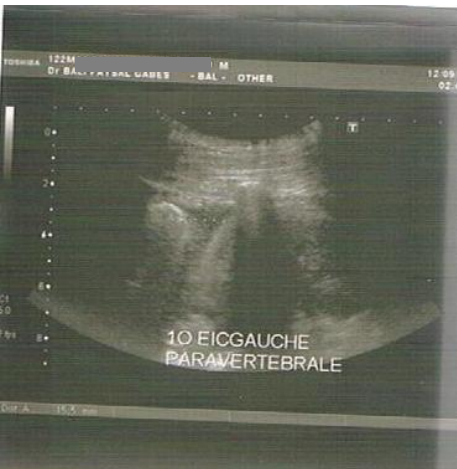Foyer hétérogène basale Gauche peu modifiée sous antibiothérapie prescrite en hospitalisation.
Persistance d' une poche pleurale cloisonnée

Scanner thoracique:

Poche hétérogène en basale .Individualisation sur les coupes apicales de deux formations kystiques a paroi propre.(En axillaire et sur dans la gouttière costodiaphragmatique)



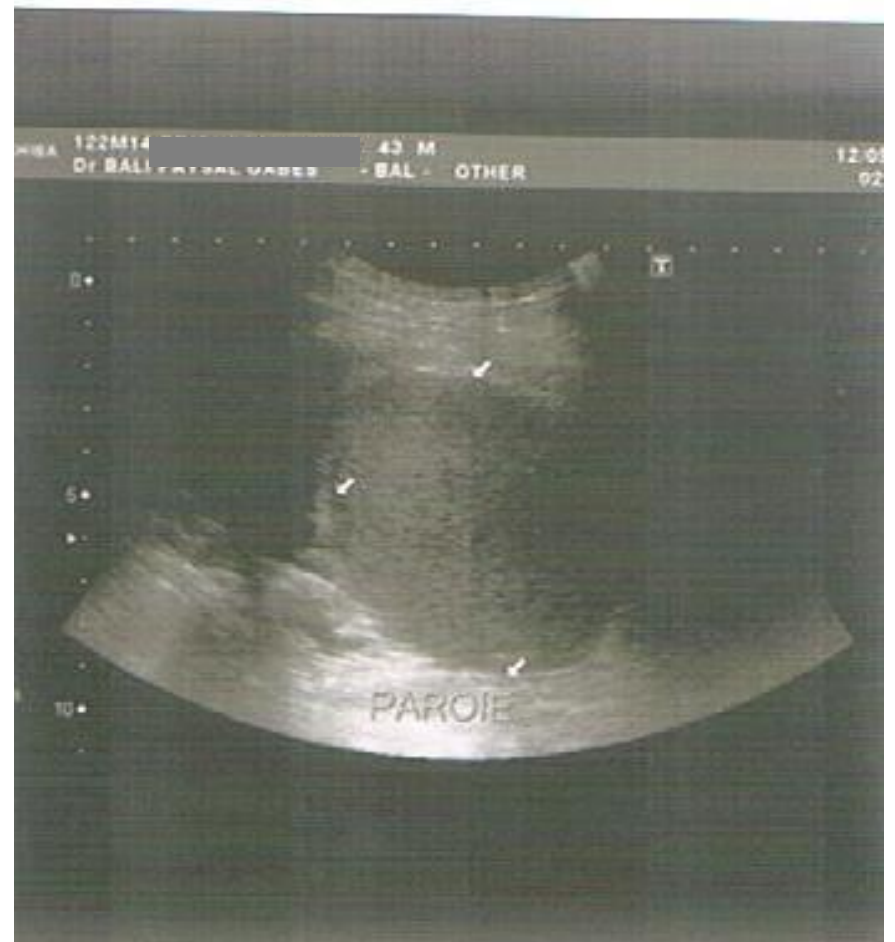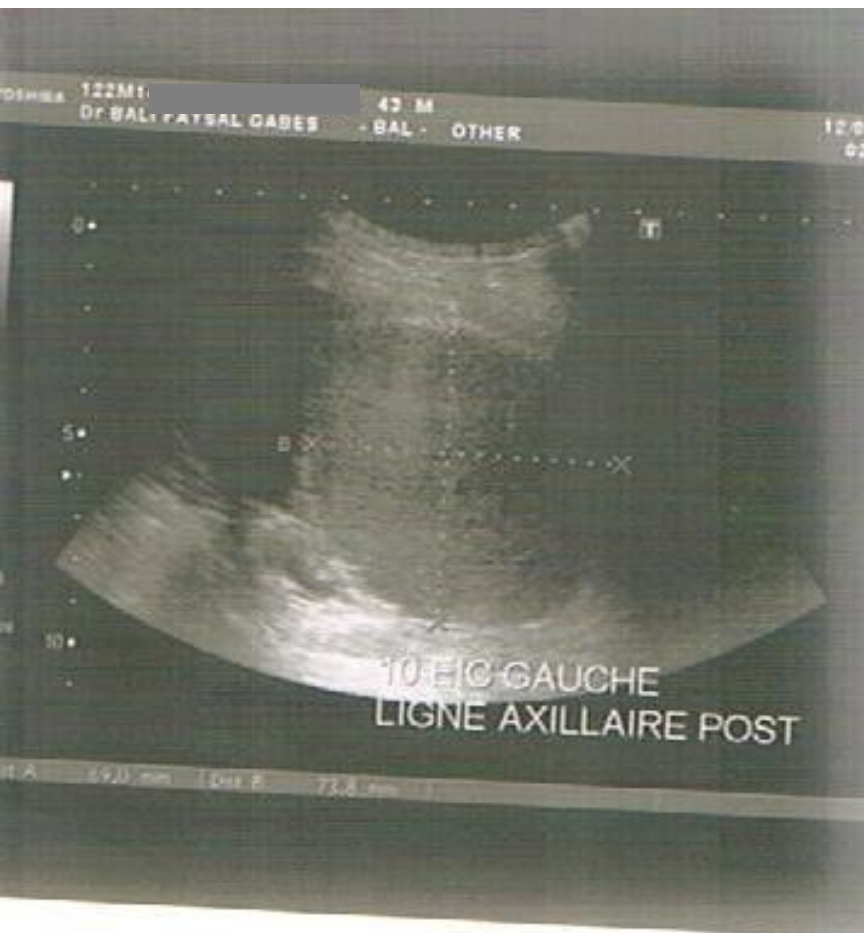ULTRASONOGRAPHIE THORACIQUE GAUCHE:



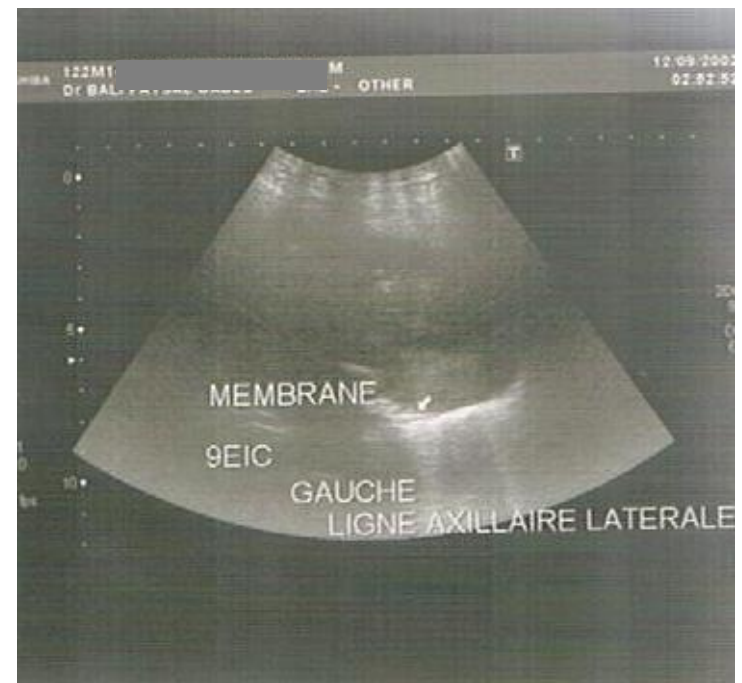
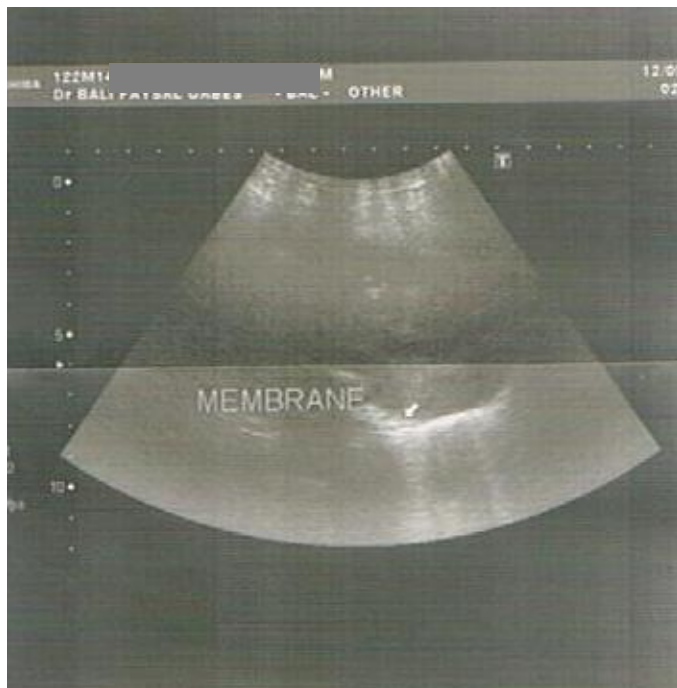Il existe une pleurésie de faible abondance

En paravetérale au niveaux de 10^{ème} espace intercostale une formation kystique a paroi épaisse bien individualisée de 69x 74mm et a contenu echogène (Type 4 de Gharbie).

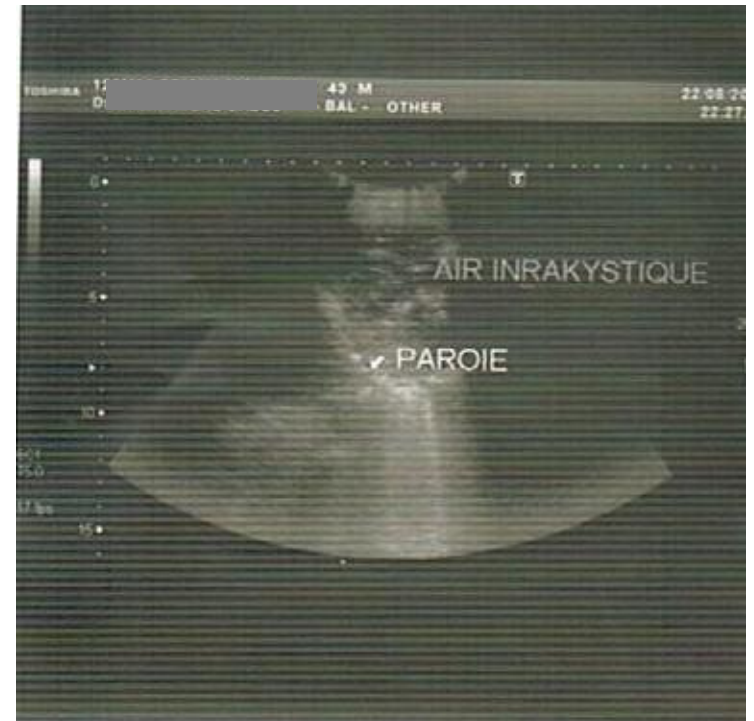
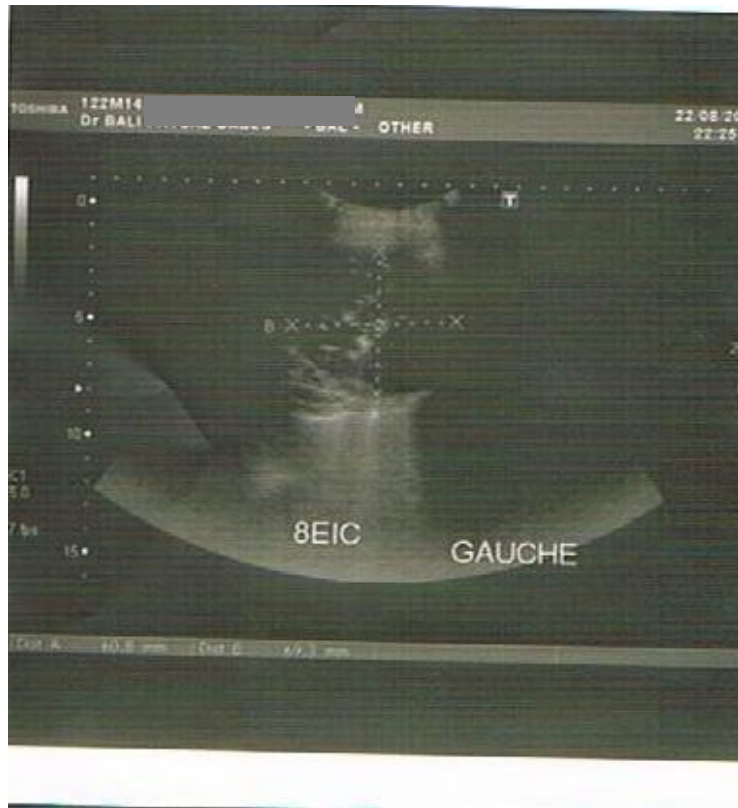
En paravetébrale au niveau de 10^{ème} espace intercostale une formation kystique a paroi épaisse bien individualisée de 69x 74mm et a contenu échogène (Type 4 de Gharbie



Aux niveaux 9éme espace intercostale sur la ligne axillaire postérieur une formation kystique hétérogène Kyste contenant la membrane prolifère décollée (Type 2 de Gharbie)



Aux niveaux 8^{ème} espace intercostale sur la ligne axillaire latérale une formation kystique multilocisonéé (Type 3 de Gharbie)



Conclusion: HYDATIDOSE PLEURALE